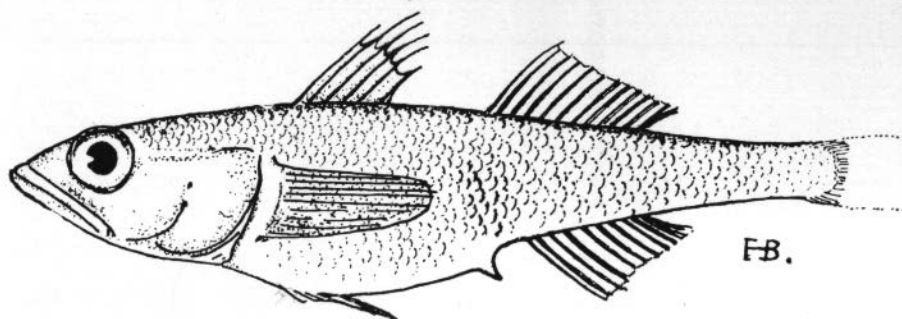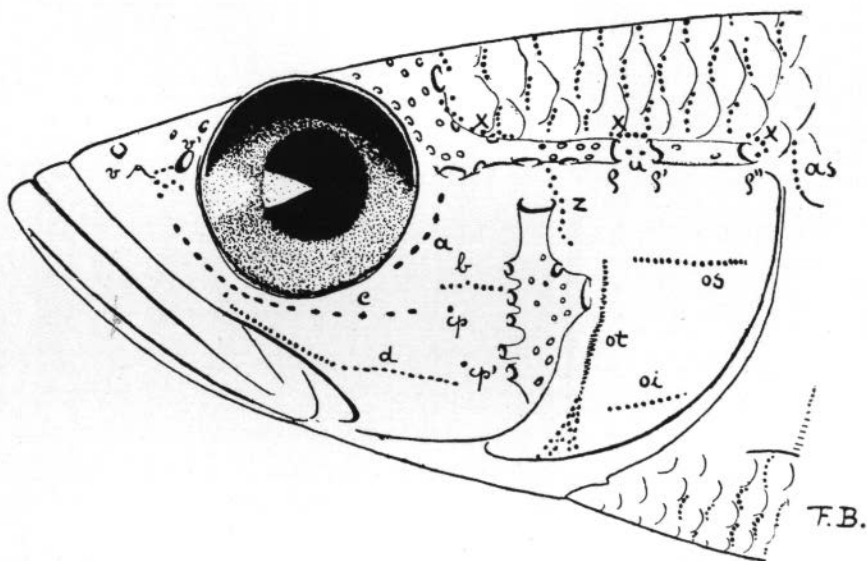


1



2

EXPLICACION DE LA LAMINA

Fig. 1. Ejemplar adulto (♀) según F. de Buen.

Fig. 2. Geniporos de la region cefálica según F. de Buen.

DIAGNOSIS — Cuerpo fusiforme, alto y grueso en la región media.

Ojos ampliamente separados entre si, dejando interpuesta un area aplastada que se prolonga hasta el morro agudo. Mandibula inferior saliente. Bases de la 2^e dorsal y anal menores que la longitud de la cabeza.

ID. 6 ; 2 D. 1/9-11 ; C. $x+16+x$; A. 1/9-10 ; P. 17-19 ; V. (1/5+1/5) ; rad. branq. 5.

Cuerpo totalmente cubierto de escamas algo adherentes, tambien la garganta, y en la nuca hasta un realce postorbitario de la piel. Operculo y preoperculo sin escamas.

Todas, hasta las que cubren garganta y nuca son escamas tenoideas.

Canales mucosos perforados en su trayecto por numerosos orificios. Faltan las series

transversales de poros infraorbitarios, las longitudinales no son convergentes, *a* es corta, también *b* que no llega al borde preopercular, *c* continua no segmentada. En la serie externa preoperculo mandibular hay solo unos 60 poros ; en el limbo de la aleta caudal 5 series de relieves.

Color general amarillo anaranjado con manchas que dorsalmente forman bandas, de tonalidad oscura. A lo largo de la línea media de los flancos se destacan algo más teñidas tres manchas, otra más sobre la base de la caudal.

DISTRIBUCIÓN GEOGRÁFICA — Mediterraneo.

BIBLIOGRAFÍA, ICONOGRAFÍA, SINONIMIA, OBRAS PRINCIPALES

1826. — RISSO (*Gobius colonianus*), Hist. Nat. pág. 285.
1881. — MOREAU (*Gonius colonianus*), Hist. Nat. t. II, p. 198-199.
1918. — L. FAGE (*Gobius colonianus*), Report. Danish. Oceanogr. exped. vol. II, A. 3, p. 67-70, fig. 49-51.
1925. — F. DE BUEN (*Gobius colonianus*). *Gobius* Pen. Ibérica Mem. Inst. esp. de Oceanografía, p. 194-199, fig. 36-38.

F. DE BUEN 1930.